原　著

辛夷清肺湯と小青竜湯の内服を用いた鼻骨骨折整復術後管理の工夫

馬場　香子[1)]，石黒　匡史[2)]

[1)]武蔵野総合病院形成外科

[2)]上尾中央総合病院美容外科

（平成 26 年 6 月 24 日受付）

要旨：【緒言】鼻骨骨折は比較的高頻度に生じる外傷である．一般に鼻骨骨折整復術後は整復位の保持のために，外固定とあわせ上鼻道に軟膏ガーゼを挿入留置して内固定を行う．ガーゼは脱落しないことが望ましいが，鼻汁やくしゃみなどにより脱落してしまうことがある．われわれは鼻骨骨折整復術後の内固定のガーゼを脱落させずに管理する工夫として，辛夷清肺湯（しんいせいはいとう）と小青竜湯（しょうせいりゅうとう）の内服を試みたため報告する．

【対象と方法】当院形成外科で鼻骨骨折整復術を施行した連続した症例を対象とし検討した．手術と鼻腔内ガーゼ挿入は形成外科専門医が行った．鎮痛剤は全例で使用し，内服群ではこれに加えて術後より辛夷清肺湯エキス剤 1 日 3 回 7.5g を 3 日間，鼻閉感と鼻汁時に屯用で小青竜湯エキス剤を 1 回 3g・1 日 3 回まで内服とした．小児は辛夷清肺湯エキス剤を 1 日 2 回とした．診療記録より固定予定期間中のガーゼ脱落の有無を retrospective に集計した．

【結果】症例は 26 症例，年齢は 6～42 歳，性別は男性 16 人・女性 10 人であった．内服を行った症例は 18 例，内服を行わなかった症例は 8 例であった．内固定予定期間は 4～7 日間であった．漢方薬の使用を自己中断した症例はなく，また副作用の出現もなかった．内服群では術後 1 日目にガーゼを自己抜去した症例が 1 例，片側のガーゼが脱落した症例が 1 例あり，その他に内固定予定期間中にガーゼが脱落した症例は認めなかった．内服を行わなかった群では 3 例の脱落を認めた．

【考察】われわれは，鼻閉・慢性鼻炎などに効能がある辛夷清肺湯，鼻汁・くしゃみなどに効能がある小青竜湯に着目し，これらの漢方薬の使用が骨折整復術やガーゼの刺激による鼻腔粘膜の炎症・浮腫や鼻汁・くしゃみを改善させるのではないかと考えた．辛夷清肺湯と小青竜湯の内服は，鼻骨骨折整復後の管理に有用であると考えられた．

（日職災医誌，63：68―72，2015）

―キーワード―

鼻骨骨折，術後管理，漢方薬

緒　言

鼻骨骨折は，形成外科の日常診療において比較的高頻度に治療する外傷である（図 1）．一般的に鼻骨骨折の整復後は，鼻用スプリントの外固定とあわせ鼻腔に軟膏ガーゼを留置して内固定を行う[1)]．われわれは術後疼痛コントロールと腫脹軽減を目的に局所冷却と鎮痛薬の処方[2)]を行っている．しかしながら，高頻度の愁訴である鼻閉感・鼻汁は消炎鎮痛剤では軽減できず，鼻汁やくしゃみでガーゼが脱落してしまうことがある．われわれは，患者の苦痛を緩和するとともに鼻汁やくしゃみを軽減させて内固定の軟膏ガーゼを脱落させずに管理する工夫ができないだろうかと考えた．鼻骨骨折整復後の鼻汁やくしゃみに対する確立された治療はなく，渉猟し得た範囲で報告は認めなかった．くしゃみ・鼻漏型の鼻アレルギーで使用される第二世代抗ヒスタミン薬は中枢神経抑制作用が少なく有用な薬剤であるが，眠気や集中力の低下が全く出現しないとはいえない．近年，一般的な西洋医学的治療に加え漢方薬が効果的であることは比較的認知され，急性期や外傷の治療においても有効例が報告されている[3)～6)]．そこでわれわれは漢方薬の鼻骨骨折整復術後管理への活用を考えた．従来の術後管理に加え辛夷清肺湯（しんいせいはいとう）と小青竜湯（しょうせいりゅうとう）を骨折術後に使用し，若干の知見を得たため報告する．

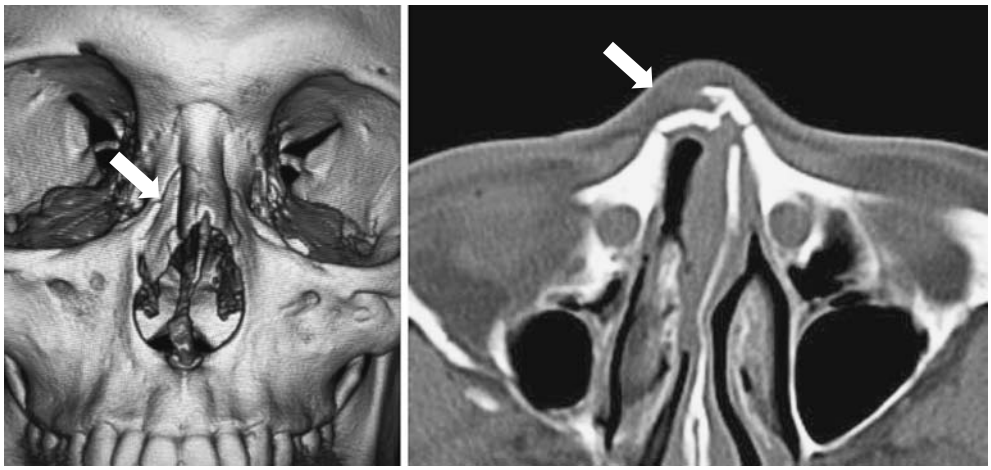

3D-CT画像　　CT画像水平断

図1　鼻骨骨折 CT 画像所見

対象と方法

武蔵野総合病院形成外科において2009年9月から2014年4月までに経験した，内固定予定期間中のガーゼ脱落の有無が診療録で確認できる全26症例を対象とした．これらは，辛夷清肺湯と小青竜湯を用い始めた以前の8症例と，以後の18症例の連続した無作為の症例であり，かつ形成外科専門医の同一術者によって治療をおこなった症例である．手術は局所麻酔下または静脈麻酔併用局所麻酔下に行った．整復に先立ち0.1%アドレナリン混合4%リドカイン塩酸塩を帯状ガーゼ(3×60cm)に浸し，浸潤麻酔および止血目的に両側鼻腔内(上鼻道)にガーゼを挿入した．ガーゼを抜去後，ワルシャム鉗子およびエレバトリウムを用いて徒手整復を行った．術後の内固定は，手術終了時に左右の上鼻道を中心に帯状のテトラサイクリン塩酸塩軟膏ガーゼ（3×60cm；症例により長さは調整した）を1枚ずつ挿入した．内固定の予定期間は主に整復位の保持状態をみて術者が判断した．術後は全例で疼痛管理のため消炎鎮痛薬を処方した．消炎鎮痛薬に加え漢方薬を使用した症例では，辛夷清肺湯エキス剤（ツムラ）を1日3回（7.5g/日）毎食前に3日間，鼻閉感と鼻汁が出現した時に屯用で小青竜湯エキス剤（ツムラ）を1回3g・1日3回まで内服した．小児は辛夷清肺湯エキス剤を1日2回の内服，小青竜湯は屯用時の1回内服量を1.5gとした．漢方薬の処方に際し特別な漢方医学的診察は行わなかった．固定予定期間中のガーゼ脱落の有無は診療記録を確認しretrospectiveに検討した．

結　果

症例は26症例，年齢は6歳から42歳（10歳以下3人，10代11人，20代7人，30代4人，40代1人），男性16人・女性10人であり（図2），骨折整復に難渋した症例はなかった．漢方薬を使用しなかった症例は8例，使用した症例は18例であった．漢方薬の使用を自己中断した症例はなく，また副作用の出現もなかった．内固定の予定期間は4〜7日間であった．漢方薬を使用した18症例中では，片側のガーゼが脱落した症例が1例，退院直後（術後1日目）にガーゼを自己抜去した症例が1例存在した．漢方薬を使用しなかった8症例中では3症例で鼻汁やくしゃみによる自然脱落を認めた（図3）．

考　察

一般的に，整容的に鼻の変形を認める鼻骨骨折の症例では鼻腔内から非観血的に骨折を整復する．術後は整復位の保持のために顔面体表側の鼻骨上に鼻用スプリントの外固定と鼻腔（主に上鼻道）に軟膏ガーゼを挿入留置して内固定を行う[1]．内固定の役割は，整復後の止血と血腫の予防，および整復位での骨片の固定である[7]．即ち良好な整復位を保持するためには内固定予定期間中にこのガーゼは脱落しないことが望ましい．しかしながら，鼻汁やくしゃみなどによりこの挿入したガーゼが脱落してしまうことがある．内固定なしに良好な整復位が保持できない症例ではガーゼの鼻腔内への再挿入が必要となるが，これは患者にとって苦痛の伴う処置である．ガーゼの脱落がない症例でも術後の鼻閉感や鼻汁は不快な症状であり，患者からの愁訴も多い．しかしわれわれは，これまで内固定脱落防止に積極的な対策をとってこなかった．鼻汁・鼻閉・くしゃみを主訴とする疾患に鼻アレルギーがある．鼻アレルギー診療ガイドライン(2013年)によると，鼻閉型にはロイコトリエン(LT)受容体拮抗薬・トロンボキサンA_2(TXA_2)受容体拮抗薬を，くしゃみ・鼻漏型には第二世代抗ヒスタミン薬・メディエーター遊離抑制薬を使用することが推奨されている．LT受容体拮抗薬・TXA_2受容体拮抗薬の効果発現は1〜4週間を要し術直後から内固定期間中に確実な効果を期待し難

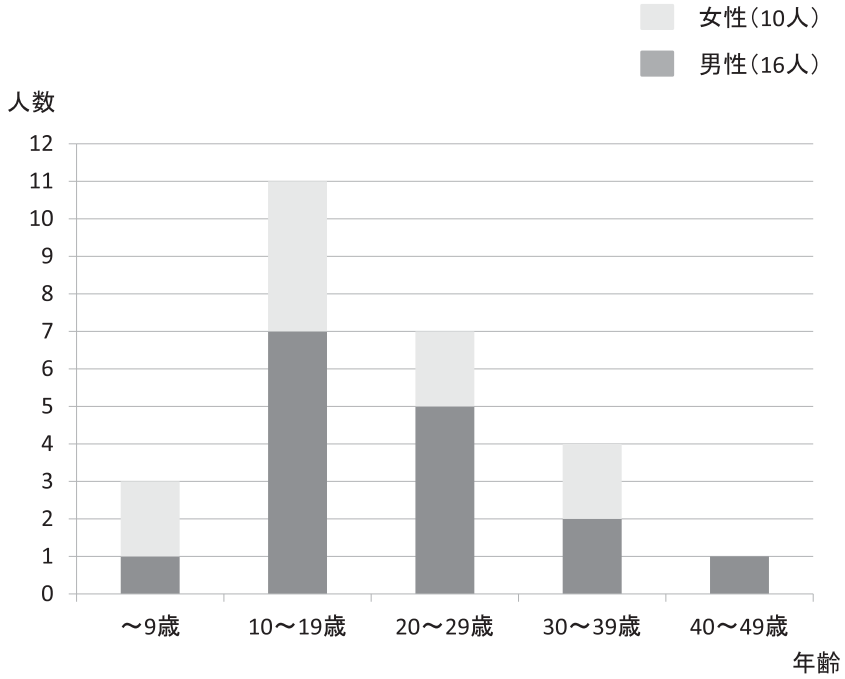

図 2　対象症例

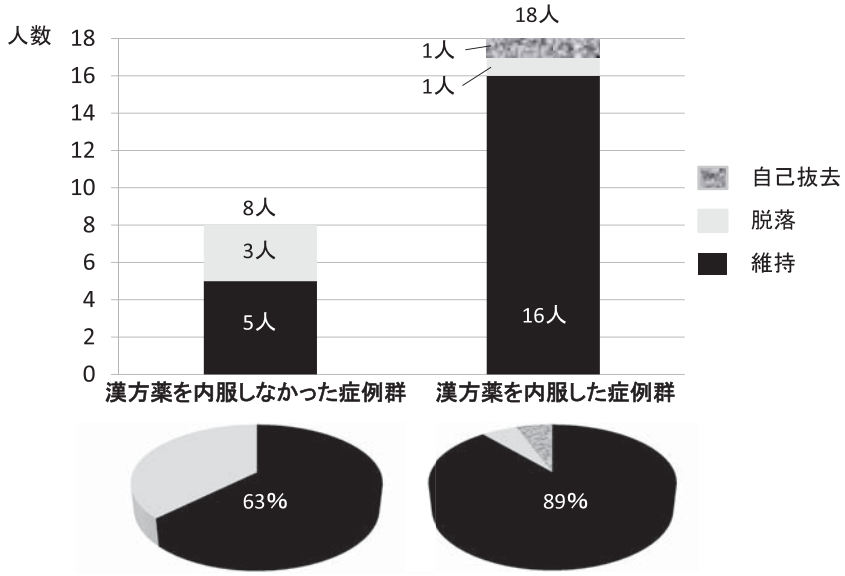

図 3　結果

く，眠気・集中力や判断力の低下などの副作用が生じることがある[8]．第二世代抗ヒスタミン薬は効果発現まで長時間を要するとされているが[8]近年では経口後 2 時間前後での効果発現も報告されており[9]，また，中枢神経抑制作用が生じにくいとされる[8]．しかしながら，眠気や集中力の低下が全く出現しないとはいえず，就学児や就労者など処方しにくい症例が存在する．われわれは一般的な形成外科的治療で改善が困難な症状が漢方薬の内服で改善する症例を経験した[6]．そこで，鼻閉・慢性鼻炎などに効能がある辛夷清肺湯[10]，鼻汁・くしゃみなどに効能がある小青竜湯に着目し[11]，これらの漢方薬の使用が骨折整復術やガーゼの刺激による鼻腔粘膜の炎症・浮腫や鼻汁・くしゃみを改善させるのではないかと考えた．自験例では，保険診療が可能，一般の調剤薬局で入手が容易，内服が簡便という利点よりエキス剤を使用した．

辛夷清肺湯は熱感・炎症を伴う鼻炎・副鼻腔炎などに用いられる処方であり，その使用目標は体力中等度あるいはそれ以上の人で鼻閉・鼻汁・鼻患部の熱感や疼痛・頭痛などを伴う症例とされる[12][13]．構成生薬は黄芩（おうごん）・辛夷（しんい）・知母（ちも）・山梔子（さんしし）・枇杷葉（びわよう）・麦門冬（ばくもんどう）・百合（びゃくごう）・升麻（しょうま）・

石膏である[12]．小青竜湯は鼻炎・アレルギー性鼻炎・アレルギー性結膜炎・気管支喘息・感冒などに用いられる処方であり，その使用目標は体力中等度の人で喘鳴・咳嗽・水様鼻汁・くしゃみなどを伴う症例とされる[12)13]．構成生薬は麻黄・桂枝・甘草・芍薬・五味子・乾姜・細辛・半夏である[12]．漢方薬は複数の構成生薬に含まれる多様な成分の組み合わせ・比率によって生体への効果を発現するとされ，ある一種類の構成成分の薬理作用が漢方薬の生体への薬剤効果に直結するとは言えない[12)~14]．また，漢方薬はその個体の生体反応を調節し中庸の状態を維持できるように作用する特性があるとされる[11)~13]．Zhang ら[15]は，甘草より抽出される glycyrrhizin がある反応に対しその強弱によって抑制的または促進的に作用する，即ち相反する 2 方向性の作用を有して調節作用を発現すると報告している．このように漢方薬は西洋薬とは異なるため，本来は漢方医学的診察に基づき処方されるべきである．しかしながら，漢方医学を習熟していない医師にはこれが困難である．一方，漢方薬の中には漢方医学的診察を行わずとも症状による投薬で効果が期待できる処方が存在する[14]．加籐ら[10]は，辛夷清肺湯が慢性副鼻腔炎の鼻閉・鼻汁・頭重などの自覚症状を患者の漢方医学的な証に関わらず有意に改善させたと報告している．東洋医学では全身と局所の証が一致しないこともあり[10]，自験例で漢方医学的診察を行わずに辛夷清肺湯と小青竜湯で効果が得られたのは，整復術後の鼻骨周囲は急性期反応によって患者の証に関わらず漢方医学的に全例で同じような状態にあったためと考えられた．

辛夷清肺湯・小青竜湯の主な副作用は，黄芩による間質性肺炎・肝機能障害，甘草による偽アルドステロン症があげられる[14]．このため，処方時は患者に副作用の症状を説明し，経過観察を怠らないよう心掛けている．本報告のような短期間投薬ではこれら副作用の出現頻度は低いと思われるが，他の症状に対する長期内服の症例では，浮腫，咳嗽など身体所見に注意し，原則的に処方後約 2～4 週間で血液生化学検査を施行し，必要時には胸部 XP を施行している．また漢方薬を使用する際，われわれが可能な範囲で証を意識し，漢方専門医ではないことを患者に伝え，漢方薬の特性を理解していただくよう努めている．また，適切な西洋医学の治療をおろそかにせず活用することが肝要と考える．

本報告は，内固定予定期間中のガーゼ脱落という事象の有無を retrospective に検討したものであり，厳密な評価は行えていない．このため限定的な結論ではあるが，鼻骨骨折整復後管理において，内固定のガーゼを維持する工夫として辛夷清肺湯と小青竜湯の内服は有用であると考えられた．なお，今回の診療経験では術後愁訴や不快感・苦痛は漢方薬内服患者でより少なかった印象である．スコア化などを用いた症状の評価は行えておらず，自覚症状に対する評価は今後の課題である．

利益相反：利益相反基準に該当無し

文　献

1）田嶋定夫：顔面骨骨折の治療．改訂第 2 版．東京，克誠堂出版，1999, 形成外科手術手技シリーズ，pp 143―147.

2）Sowray JH: An assessment of the value of lyophilized Chymotrypsin in the reduction of post-operative swelling following the removal of impacted wisdom teeth. Brit Dent J 21: 769―782, 1961.

3）中永士師明，五十嵐季子：漢方治療を併用した破傷風の 1 例．日職災医誌　60：108―113, 2012.

4）小坂正明, 丹波幸司, 上石　弘：顔面骨折術後の腫脹に対する柴苓湯の有用性―三次元レーザー計測器による評価―．Prog Med　21：1356―1359, 2001.

5）高木和俊, 永田　仁, 堀江　徹, 他：直腸結腸癌切除後の腸障害に対する大建中湯を用いた予防的漢方治療の効果．漢方研究　429：270―271, 2007.

6）馬場香子, 石黒匡史, 上田晃子：十味敗毒湯を内服した慢性膿皮症 9 症例の検討．漢方医学　36：312―315, 2012.

7）宇佐美泰徳，富塚陽介，森田　勝：鼻骨骨折徒手整復後，固定の工夫―鼻孔拡張テープの利用―．形成外科　48：288―290, 2005.

8）浦部晶夫, 島田和幸, 川合眞一編：今日の治療薬―解説と便覧―．東京，南江堂，2014.

9）Hashiguchi K, Tang H, Fujita T, et al: Bepotastine besilate OD tablets suppress nasal symptoms caused by Japanese cedar pollen exposure in an artificial exposure chamber (OHIO Chamber). Expert Opin Pharmacother 10: 523―529, 2009.

10）加藤昌志, 服部　琢, 別府玲子, 他：鼻茸を伴う副鼻腔炎の辛夷清肺湯治療．耳鼻臨床　87：561―568, 1994.

11）前山忠嗣, 前原法文, 進　武幹：慢性副鼻腔炎に対する小青竜湯の臨床効果．耳鼻　39：581―588, 1993.

12）日本東洋医学会学術教育委員会編：入門漢方医学．東京，南江堂，2002.

13）髙山宏世編：漢方常用処方解説．第 50 版．東京，三考塾，2011.

14）稲木一元, 松田邦夫編：ファーストチョイスの漢方薬．第 1 版．東京，南山堂，2006.

15）Zhang Y, Isobe K, Nakashima I, et al: Bidirectional control by glycyrrhizin of the growth response of lymphocytes stimulated through a receptor-bypassed pathway. Immunology Letters 32: 147―152, 1992.

別刷請求先　〒350-1167　埼玉県川越市大袋新田 977―9
武蔵野総合病院形成外科
馬場　香子

Reprint request:
Kyoko Baba
Department of Plastic Surgery, Musashino General Hospital, 977-9, Oobukuroshinnden, Kawagoe-shi, Saitama, 350-1167, Japan

Clinical Effectiveness of Kampo Medicines—Shin'iseihaito and Syouseiryuto—for Postoperative Management of Nasal Bone Fracture

Kyoko Baba[1] and Masashi Ishiguro[2]
[1]Department of Plastic Surgery, Musashino
[2]General Hospital

We evaluated the clinical effect of Shin'iseihaito and Syouseiryuto, Kampo medicines, in postoperative patients with nasal bone fracture. The subjects of this study were 26 patients aged 6–42 years, and these were the consecutive cases treated by the same plastic surgeon. After nasal bone reposition, they took NSAIDs without exception. 8 patients were treated without Kampo medicines, and 18 patients were treated with Kampo medicines in addition. In the group using Kampo medicines, adult patients received Shin'iseihaito 7.5 g p. o. per day and used additional Syouseiryuto 3 g p. o. per once as needed. There were no side effect from these Kampo medicines among them. The clinical effects were assessed retrospectively whether the gauzes, which inserted in nasal cavities, were maintained in a nasal cavity during the treatment period. In the 8 cases which were treated without Kampo medicine, 3 patients could not maintain the gauzes. In the 18 cases which were treated with Kampo medicine, the gauzes of 1 patient fell, and 1 patient pulled it out by himself. It was considered that Kampo medicines—Shin'iseihaito and Syouseiryuto—were effective for postoperative management of nasal bone fracture.

(JJOMT, 63: 68—72, 2015)

©Japanese society of occupational medicine and traumatology http://www.jsomt.jp