症　例

スリコギが直腸内異物となった1例

尾方　純一，丸谷　恵子，堀下　貴文，南　浩一郎
産業医科大学麻酔科学教室

（平成15年8月18日受付）

要旨：性的嗜好からスリコギが直腸内異物となった症例を経験した．症例は53歳の男性で，性交渉中に嗜好からスリコギを経肛門的に挿入し，抜去不能となり来院した．内視鏡下に摘出を試みたが，疼痛による大腿，会陰部の筋緊張が強く摘出不能であったため，脊椎麻酔の適応となった．脊椎麻酔下での用手摘出は極めて容易であり，術後合併症なく経過した．直腸内異物の診断と治療に際しては，近年のライフスタイル変化と嗜好の多様化を念頭に置き，治療方針，手術適応や感染症対策などに慎重な対応が必要である．

（日職災医誌，52：62―64，2004）

―キーワード―
肛門，直腸，異物

はじめに

近年，個人のライフスタイル変化や嗜好の多様化に伴い，本邦においても新たな疾患や事例が増加している．今回われわれは，性的嗜好から直腸内へスリコギを挿入して抜去不能となり来院した直腸内異物の症例を経験した．診断と治療，摘出後の経過に関する留意点について考察する．

症　例

症例：53歳，既婚男性．建築現場作業に従事．身長168cm，体重65kg．男性との性交渉中に性的嗜好からスリコギを経肛門的に直腸内へ挿入し，抜去不能となった．以降排便不能となり，挿入4日後より腹満感と会陰部痛が増悪したため，挿入5日後に当院外科外来を受診した．

来院時現症：初診時腹部全体に軽度の筋緊張亢進があり，会陰部から左鼠径部に限局する自発痛と圧痛を認めた．肛門周囲に軽度のびらんと発赤腫脹を認めた．腹部単純X線撮影では特に異物陰影は認めなかった．free airなど消化管穿孔の徴候も認められなかった．来院時の生化学検査，一般血液検査は正常であり，B型肝炎，C型肝炎，梅毒の感染は認めなかった．

処置：来院時，直腸指診にて異物が触知された．直腸内視鏡（CF200S，OLYMPUS，東京）を挿入して確認したところ，スリコギが直腸・S状結腸移行部に嵌入していた．内視鏡下に摘出を試みたが，疼痛による大腿，会陰部の筋緊張が強く摘出不能であった．筋緊張を除いて用手摘出する必要があると判断されたため，脊椎麻酔の適応となった．感染予防のためセフメタゾールナトリウム1gを静脈内投与した後，手術室へ搬入した．

麻酔は第3/4腰椎間よりwhitacre型25G脊椎麻酔針を正中法にて刺入して髄液の逆流を確認した後，等比重0.5％ブピバカインを3mlゆっくり注入した．注入5分後に皮膚分節で第2腰椎以下の温度覚消失を得たため砕石位とし，全長21cm，最大幅3cmのスリコギを用手摘出した（図1）．腰椎麻酔下では肛門から術者の右手関節まで挿入が可能となったため，開創器など機器を使用しなくても恥骨上部の用手圧迫と直腸内スリコギの直接把持によって摘出は極めて容易であり，手技時間4分，麻酔時間25分であった．術中の循環動態に変化はなく，特に合併症なく帰棟した．

経過：腹満，会陰部痛は術後消失し，自然排便を得た．術後の経過観察でも消化管穿孔や腸閉塞，感染症を疑う所見がないため，術後1日（挿入6日後）に退院し，オフロキサシン内服を3日分（100mg×3/日）処方して外来にて経過観察とした．退院後は特に問題なく経過した．

考　察

肛門，直腸の外傷は比較的まれである[1)2)]．しかし，近年，価値観や嗜好，ライフスタイルの多様化など社会的背景の変化による新たな疾患や事例として，直腸異物

A case of anorectal foreign body by a wooden pestle

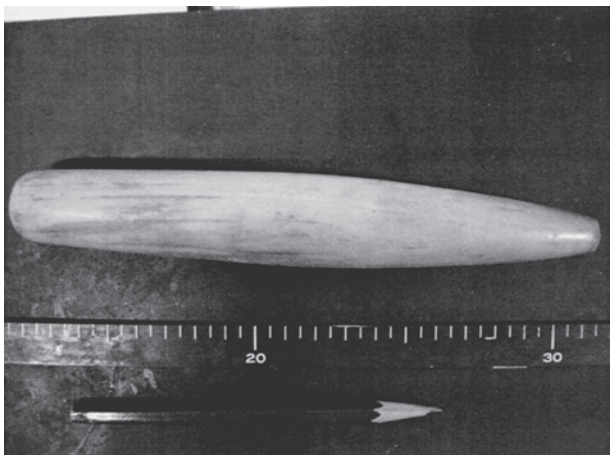

図1　摘出されたスリコギ.

症例がみられるようになった．浣腸目的に挿入した鉛筆が直腸内に残遺した症例[3]や健康嗜好からホースを用いた経肛門的腸洗浄を自己施行してホースが直腸異物となった症例[4]，本症例と同様に性的目的で異物を挿入した症例[4)~7)]が報告されている．消化管症状がある場合でも，患者は異物の存在を忘れている場合や敢えて報告しない場合があり，この場合，異物の診断には慎重を要する[5]．本症例は，性的嗜好から木製のスリコギを経肛門的に挿入した結果直腸異物となった．外科外来にて外科医師にその旨は申告したが，腹部X線撮影では木製スリコギの陰影は認められず，直腸指診，および直腸内視鏡にて直接確認する必要があった．異物がX線透過性の高い材質で，しかも患者が直腸内異物を申告しなかった場合には，その診断は困難となることが考えられる．

経肛門的直腸異物に伴う外傷として，穿孔性腹膜炎，肛門裂創，直腸びらん，直腸粘膜裂創が報告されている[3)~6)]．経肛門的に挿入される異物はほとんどの場合不潔であり，さらに抜去しようと試みる結果，肛門，直腸粘膜に対する不潔な接触が頻回となり，微細な粘膜下創傷を多数生じる場合がある．この結果，たとえ消化管穿孔を生じなくても潰瘍や膿瘍などの感染症を引き起こす危険があるため，周術期には抗生剤の投与や創部への消毒を施行することが推奨される．本症例では腹部症状以外に発熱などの自覚症状がなく，WBC上昇，CRP上昇など生化学検査上は感染徴候がみられなかったが，抗生剤の予防的投与は必須であると考えた．また，術後（処置後）経過中に発症する可能性もあるためその旨を患者に説明した．本症例では手術室搬入前にセフメタゾールナトリウムを静脈内投与し，退院後はオフロキサシン内服を処方して外来にて経過観察した．本症例は穿孔や肛門裂創など重篤な外傷を生じなかったが，来院時診察では肛門，直腸のびらんと発赤腫脹，直腸粘膜裂創を認めたため，経過を慎重に観察する必要があると考えられた．幸い，本症例は特に問題なく経過した．

直腸異物の摘出方法は経肛門的摘出がまず試みられるが，患者の全身状態，異物の性状，肛門直腸外傷の有無，消化管穿孔の可能性を考慮し，その適応は症例毎に慎重に検討する必要があろう．内視鏡的に摘出不能の場合には開腹手術が考慮されるが，本症例のように脊椎麻酔下なら用手摘出が容易となる場合があるため，条件が許せば開腹手術の適応前に一度試みてよい方法であると考えられた．さらに，性的嗜好が原因で直腸異物を生じる症例中には，不特定多数の相手と交渉を持つ場合があり，性感染症に対する医療関係者の感染防御対策も必須となる．当病院手術部では，全症例に対して感染症に対する普遍的予防措置をとっているが，器械やリネンの処置，環境（ベッド，床，壁）の清拭，蛇管やゴム製品の使用後の取扱いは感染症の有無，感染症の種類によって違う．

本症例は来院時検査では感染症を認めなかったが，潜伏期間中であることも想定されたため，B型肝炎感染症手術として対処した．B型肝炎，C型肝炎，梅毒感染については手術前検査項目の同意事項に記載されていることもあり検査を施行したが，HIV感染検査は別途同意が必要な検査であり，手術室ではB型肝炎感染患者に準じて取扱ったため，HIV検査については施行しなかった．性交渉相手や配偶者への感染拡大防止，患者治療の面からHIV検査は有益だと考えられたが，(1) 侵襲が低く生命予後に影響を与えない短時間手術であったこと，(2) たとえ感染していたとしても現在の健康状態が良好であり，発症していないと考えられたこと，(3) 実際の手術内容に影響を与えない感染症検査や発症していない感染症検査は患者のプライバシー侵害の可能性があったこと，(4) 手術室の感染症対策が十分とれたことなどから，実際に検査施行は困難であった．しかし，性的嗜好による直腸異物症例において性感染症を含む感染症全般についてその概要を把握することは，手術室における医療関係者の感染症対策のみならず，感染治療の必要性と感染拡大防止の意義を患者が自覚する上で有益であり，可能ならばHIVを含む感染症全般について検索すべきであると考えられた．ただし，検査の結果，不当な差別を受ける可能性に考慮して，患者の人権と権利に十分配慮すべきであろう．リネンは感染症として術後分別して収集，廃棄し，ベッド，床は術後1%次亜塩素酸ナトリウムで清拭した．通常，酸素マスクや蛇管は使用後グルタールアルデヒドに浸漬後乾燥して再使用しているが，本症例では麻酔器具は全てディスポ製品を使用し，術後廃棄した．

ま と め

性的嗜好からスリコギが直腸内異物となった症例を経験した．直腸内視鏡下での抜去が困難であったため，脊椎麻酔の適応となった．脊椎麻酔下での用手摘出は極めて容易であり，術後に合併症なく経過した．直腸内異物

の診断と治療にあたっては，近年のライフスタイル変化と嗜好の多様化を念頭に置き，診断，治療方針，手術適応や感染症対策などに慎重な配慮が必要である．

文　献

1）Hellinger MD : Anal trauma and foreign bodies. Surg Clin North Am 82 : 1253―1260, 2002.
2）Fry RD : Anorectal trauma and foreign bodies. Surg Clin North Am 74 : 1491―1505, 1994.
3）遠野千尋，川村秀司：経肛門的異物からS状結腸穿孔を来たした1例．日本外科感染症研究　14 : 73―77, 2002.
4）津畑　学，早田台史，片山郁夫，他：経肛門的外傷のいろいろな症例．日本救急医学会関東地方会雑誌　22 : 108―110, 2001.
5）長谷川誠，和田信昭，井上孝志，他：経肛門的直腸内異物症例の臨床的検討．日本臨床外科学会雑誌　61 : 852―857, 2000.
6）三宅　洋，天野定雄，大井田尚継，他：経肛門的直腸異物の特徴と対策　日本腹部救急医学会雑誌　19 : 47―54, 1999.
7）久保田茂夫，岩間　裕，川前金幸，他：性的倒錯により起こされた巨大肛門異物の1症例．救急医学　15 : 608―610, 1991.

（原稿受付　平成15. 8. 18）

別刷請求先　〒807−8555　福岡県北九州市八幡西区医生ヶ丘1―1
産業医科大学麻酔科学教室
尾方　純一

Reprint request:
Junichi Ogata, MD.
Department of Anesthesiology, University of Occupational and Environmental Health School of Medicine, 1-1, Iseigaoka, Yahatanishiku, Kitakyushu, Fukuoka, 807-8555, Japan

A CASE OF ANORECTAL FOREIGN BODY BY A WOODEN PESTLE

Junichi OGATA, Keiko MARUTANI, Takafumi HORISHITA and Kouichiro MINAMI
Department of Anesthesiology, University of Occupational and Environmental Health School of Medicine

A 53-year-old married man is presented with an anorectal foreign body which was transanally inserted by a male partner for sexual stimulation. He could neither remove the foreign body nor defecate for five days since then. At arrival, An abdominal x-ray examination could not reveal the foreign body although he had spontaneous pain at perineum and had tenderness at left inguinal region. The mucosal erosion and edematous change of anus appeared. A manual examination detected a rectal foreign body and endoscopic examination subsequently showed a penetration of a wooden pestle at rectal ampulla. Under spinal anesthesia, a manual transanal extraction was easily performed without any residual sequelae. Although the foreign body did not cause significant anorectal injuries, superficial and mucosal injuries were left. Therefore, he needed prevention from infection for a several days. The extraction of foreign body would require ingenuity since there are number of factors associated with diagnosis, indication and prevention. Each case is to be evaluated individually and treated carefully.