症例報告

高圧ジェットポンプによる腸管穿孔の1例

上里　昌也[1)]，徳元　伸行[1)]，菅谷　　睦[1)]
久賀　克也[1)]，佐藤　重明[2)]
鹿島労災病院外科[1)]，同　内科[2)]

（平成14年7月17日受付）

要旨：症例39歳，男性．高圧ジェットポンプ（High-Pressure Water Jet, 以下HPWJ）により腹部受傷し当院救急外来受診．臍部を通り横走する擦過傷を認め，圧痛，握雪感あるも腹膜刺激症状なし．CT検査にて腹腔内へ圧入されたと思われる遊離ガス像を認めた．腹腔へ貫通した腹壁損傷と診断，また腸管損傷も否定できず入院となる．翌日，臍左側に腹膜刺激症状を認め，CT検査では限局した小腸の拡張と鏡面像，その周囲に少量の腹水が出現し，消化管穿孔による限局性腹膜炎の診断にて緊急手術施行した．開腹すると回腸穿孔，腸間膜貫通を認め，腹壁は臍部と臍右側に貫通創あり．どちらの貫通部も表皮側はピンホール様であるのに対し腹膜側は広範囲に挫滅されていた．回腸部分切除，腹膜欠損部縫縮し手術終了．術後23病日退院した．HPWJによる腹部損傷は極めて稀であり，外観よりも深部の挫滅が大きく，常に腹腔内臓器損傷の可能性を考える必要がある．

（日職災医誌，51：85―88，2003）

―キーワード―
高圧ジェットポンプ，腹部損傷，腸管損傷

はじめに

HPWJは主に産業用洗浄器具として使用され，それによる受傷は極めて稀かつ特異的である．今回われわれは，HPWJによる腸管穿孔の1例を経験したので，若干の文献的考察を加えて報告する．

症　　例

症　例：39歳，男性．
主　訴：腹痛．
既往歴：特記すべきことなし
家族歴：特記すべきことなし
現病歴：2000年11月27日14時頃，高圧水洗浄場にて布製作業服で監視中，他のHPWJ操縦者（図1，2）が転倒し，同ポンプ（約250Kg/cm^2）の高圧水により腹部受傷，腹痛を主訴に14時28分当院救急外来受診．
来院時現症：身長176cm，体重104kg，意識清明，血圧131/86mmHg，体温36.2℃．腹部には臍部を通り横走する長さ45cm，幅1cmの擦過傷を認め，同部に一致して圧痛，握雪感あり．筋性防御，腹膜刺激症状なし（図3）．
来院時検査成績：WBC 14,220/mm^{3}と上昇，貧血はなし．
腹部単純X線検査：腹腔内遊離ガス像，鏡面像なし．
腹部CT検査：臍部と臍右側を中心に皮下気腫像あり．腹腔内には径5mm程の遊離ガス像が散在する．腹水貯留なし（図4a，b）．CTにて腹腔内へ圧入されたと思われる遊離ガス像を認め，腹腔内へ貫通した腹壁損傷と診断し，腸管損傷も否定できず同日入院となる．
入院後経過：翌28日，体温38.0℃，WBC 26,290/mm^3，CRP 13.38mg/dl，臍左側に限局した圧痛，筋性防御，腹膜刺激症状を認めた．腹部CT検査では，臍左側に限局した小腸の拡張と鏡面像，その周囲に少量の腹水が出現し，腸管穿孔による限局性腹膜炎の診断にて同日緊急手術をした（図5）．
手術所見：開腹すると胆汁を含む少量の腹水あり，腸管は回盲部より約150cm口側の回腸壁に径2mm大の穿孔と対側腸管壁から腸間膜にかけて径8mm大の穿孔を認めた．同部より約40cm肛門側の腸間膜には径2mm大の貫通を伴っていた（図6a）．腹壁は臍部に一致して径1mm大の貫通創あり，ここからの圧入水にて腸管を穿孔させたと考えられた．臍右側の腹壁にも径1mm大の貫通創があり，腸間膜貫通部上に位置していた（図6b），どちらの腹壁貫通部も，表皮側はピンホール様であるの

A case of bowel injury caused by high-pressure water jet

図1　HPWJの操縦.



図2　HPWJの手元：ハンドルノブを握ると放水し，離すと止まる仕組みになっている.

図3　来院時腹部写真：臍部を通り横走する擦過傷あり.

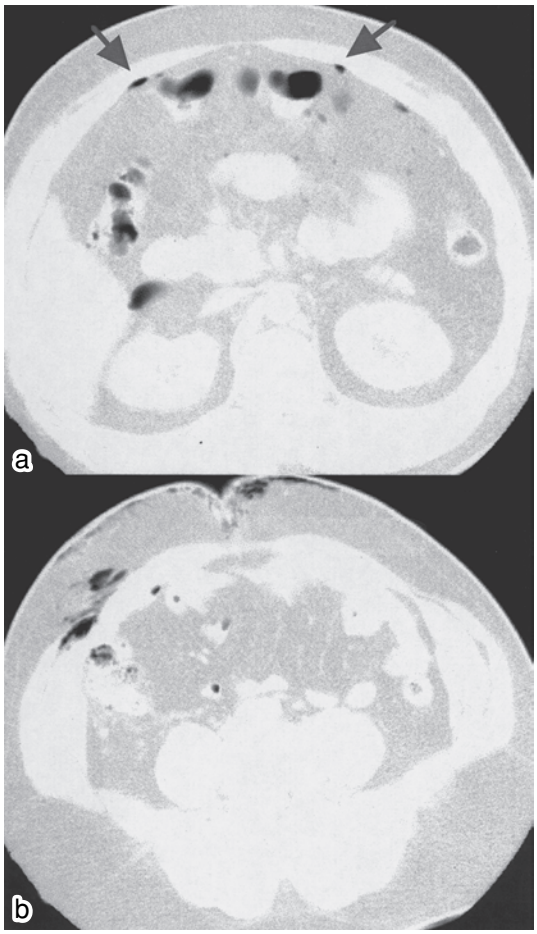

図4　来院時腹部CT検査.
a　腹腔内遊離ガス像の散在（矢印）.
b　皮下気腫像.

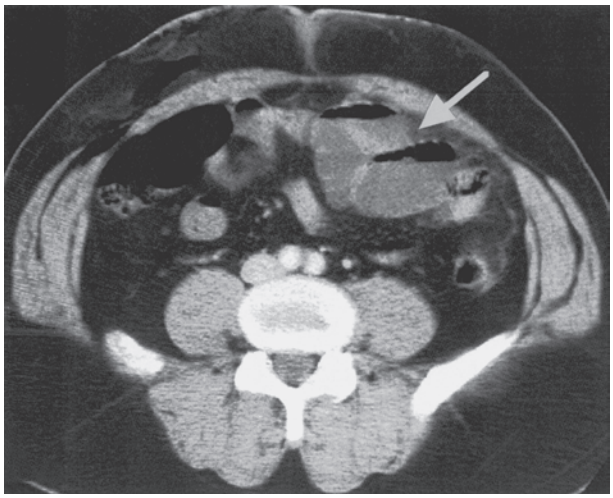

図5　第2病日腹部CT検査：限局した小腸の拡張と鏡面像（矢印），周囲に少量の腹水が出現.

に対し腹膜側は径2cmの範囲に挫滅されていた．穿孔した回腸を20cm切除し端々吻合，腹壁損傷部を充分洗浄後，腹膜欠損部縫縮し腹腔ドレーン挿入，手術終了した，

術後経過：皮下膿瘍，腸閉塞等の合併症なく，経過良好にて術後23病日に退院した．

考　察

HPWJは本邦で1965年頃より主に産業界で使用され，高圧水による産業器具の洗浄や石材，ゴム材等の切断用具として用いられている．高圧水の圧力は用途によりさまざまであるが，約100～2,000kg/cm^{2}である．

HPWJによる受傷部の特徴として皮下の挫滅が大きいことが挙げられる．本症例でも発症初期より握雪感と，CTで皮下気腫像を認めた．また，Harvey[1]らによるとHPWJによる傷は，外観より内部の損傷が大きく特に皮下感染に注意するよう報告している．また本症例は，来院時腹壁貫通部を同定できず．腹壁創部は，外観上擦過傷程度で，理学的所見も圧痛のみから軽症と思われた．しかし腹部CT所見にて散在したmicro bubble様の腹腔内遊離ガス像を認め，高圧水と同時に腹腔内へ圧入された空気と判断し，入院の上厳重なる経過観察を行った．HPWJによる腹部損傷報告例は，Medline，医学中央雑誌で検索し得た限り本症例で4例目，本邦で1例目である（表1）．そのうち腹腔内へ達する損傷は3例，腸管損傷は2例であった．1969年Neill[3]らの報告では回腸終末から回盲部にかけて多発穿孔を認めている．これよりHPWJによる受傷では多発の可能性もあり術中の充分な腹腔内検索が必要であろう．また本症例の受傷から手術までの時間が20時間と長かった．この理由として腹腔内損傷臓器が小腸であったことが考えられる．小腸穿孔の特徴として腸管ガスが少ない，腸内細菌が少ない，大網に覆われやすい，また小腸は受傷後初期には収縮し内容物の漏出が少ないことが挙げられる．従って腹腔内遊離ガス像の出現は遅く，微小な小腸穿孔の早期診断は難しいとされている[5]．小腸損傷を疑ったら筋性防御の有無，レントゲン，CTによる限局性小腸麻痺，腹水等を確認し確診できない場合でもそれらの経時的変化をみることが重要である．

最後に本症例の受傷機転について検討する．本症例は，HPWJ操縦者（図1）の背後約3メートルに位置していた．HPWJの操縦者が水で濡れた床で転倒し，背後の本症例が受傷している．安全性の面で考慮すると，3メートルという距離では高圧水による障害性が残るため，圧力に応じた安全区域の指定が求まれる．また衣服では，HPWJ操縦者が雨合羽を，本症例は布製作業服を着ていたが，露出の少ない防水かつ防圧服の着用を勧める．そしてHPWJの装置（図2）は，ハンドルノブを握ると放水し，離すと止まる仕組みになっている．しかし今回はノブを握ったまま転倒し受傷していることから二重，三重の安全システムを備えた装置の改良が期待される．

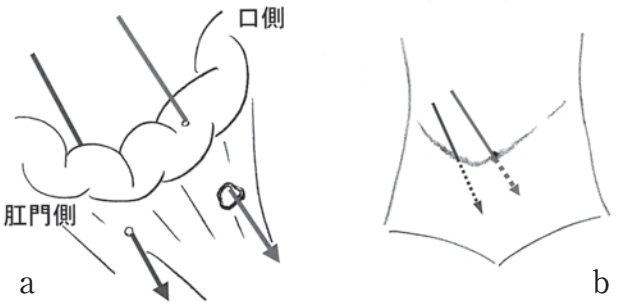

図6　手術所見
a　腸管穿孔部と腸間膜貫通部あり．
b　臍部と臍右側に腹壁貫通創あり．

おわりに

HPWJによる腸管穿孔の1例を経験したので報告した．HPWJによる腹部損傷時は腹腔内臓器損傷の可能性を疑い，慎重に経過観察する必要があると考えられた．

文　献

1）Harvey RL, Ashley DA, Lee Yates, et al : Major Vasculer Injury from High-Pressure Water Jet. Journal of Trauma 1996; 40 : 165―167.
2）Gardner AW : High-pressurewater injury. Trans Soc Occup Med 1966; 16 : 30.
3）Neill RWK, George B : Penetrating intra-abdominal injury caused by high―pressure water jet. Brit Med J

表1　HPWJによる腹部損傷報告例

報告者	報告年	症例	理学的所見	損傷部位	治療	合併症
Gardner	1966	7歳	長さ10cm腹壁裂傷，腹膜刺激症状なし	腹壁損傷	創処置	なし　2)
Neill	1969	25歳，男性	多発性腹壁小穿孔を伴う径5cm擦過傷，腹膜刺激症状あり	多発性回腸，回盲部穿孔	回盲部切除	創感染　3)
DeBeaux	1980	32歳，男性	径0.25cm腹壁小穿孔腹膜刺激症状なし	腸間膜，大網損傷	開腹のみ	なし　4)
上里	2002	39歳，男性（本症例）	長さ45cm腹壁擦過傷，腹膜刺激症状なし	回腸穿孔，腸間膜損傷	小腸部分切除	なし

1969; 2 : 357―358
4) DeBeaux JLM : High- pressure water jet injury. Brit Med J1980; 280 : 1417―1418.
5) 本山 悟，寺島 秀夫，薄場 修，ほか：外傷性小腸単独損傷例の検討．外科 1993；55：446―449.

（原稿受付 平成14. 7. 17）

別刷請求先 〒314-0343 茨城県鹿島郡波崎町土合本町1―9108―2
鹿島労災病院外科
上里 昌也

Reprint request:
Masaya Uesato
Department of Surgery, Kashima Labour Welfare Hospital

A CASE OF BOWEL INJURY CAUSED BY HIGH-PRESSURE WATER JET

Masaya UESATO[1], Nobuyuki TOKUMOTO[1], Makoto SUGAYA[1]
Katsuya KUGA[1] and Shigeaki SATOU[2]
[1]Department of Surgery, Kashima Labour Welfare Hospital
[2]Department of Internal Medicine, Kashima Labour Welfare Hospital

We reported the case of a 39-year-old man who sustained a high-pressure water jet (HPWJ) injury to the abdomen, while the other man was cleaning industrial parts with HPWJ. On admission, there was a wound across the umbilicus on the anterior abdominal wall. The appearance closely resembled superficial abration. The only abnormalities were minimal tenderness, emphysema arround the wound and intraperitoneal microbubbles on computed tomography (CT). He was admitted for observation.

The next day, there was guarding on the left side of the umbilicus and local peritonitis on CT. Therefore, operation was performed. The findings were small perforations of ileum and mesenterium, two pin-point abdominal wall penetrations that were large on the peritoneal aspect. The ileum was resected about 20cm's length. He had an uneventful convalescence and went home after twenty three days.

The number of reported abdominal injuries caused by HPWJ has been few. Penetrating injuries by HPWJ can produce minimal external evidence of extensive internal damage.